Stanford
DEC
11
1908
Library

# Ueber eine als Pankreascyste aufgefasste Geschwulst der Oberbauchgegend

---

## Inaugural-Dissertation

der

**Medizinischen Fakultät**

der

**Universität zu Königsberg i. Pr.**

zur

**Erlangung der Doktorwürde**

in der Medizin und Chirurgie

vorgelegt

von

Kurt Engelbrecht
Arzt

**Königsberg i. Pr.**
Buchdruckerei von Karg & Manneck.
**1905.**

Gedruckt mit Genehmigung der medizinischen Fakultät der Königl. Albertus Universität zu Königsberg.

Referent: Professor Dr. Beneke.

Seinen lieben Eltern

Digitized by the Internet Archive
in 2026

https://archive.org/details/IA40153514_0017

Seitdem die zunehmende Sicherheit der chirurgischen Technik, in erster Linie die Anwendung der Asepsis, selbst so grosse Eingriffe, wie die Eröffnung der Bauchhöhle, zu weit ungefährlicheren gemacht hat, als sie es noch vor drei Jahrzehnten waren, ist auch die Zahl dieser Operationen ausserordentlich gewachsen. Mit dem grösseren Vertrauen auf einen guten Ausgang kann der moderne Chirurg noch in Fällen helfend eingreifen, die anzurühren früher unverantwortlich gewesen wäre. Die hierdurch öfter gebotene Gelegenheit, das klinische Bild mit dem Befund bei der Operation vergleichen zu können, hat zur Bereicherung unseres Wissens in hervorragender Weise beigetragen und besonders auch die im Abdomen vorkommenden krankhaften Veränderungen unserem Verständnis näher gebracht. Man hat zwar auch früher, wenn wir hier hauptsächlich die cystischen Tumoren berücksichtigen, in vielen Fällen mit grosser Sicherheit den Prozess richtig erkannt, die Mehrzahl gehörte jedoch zu den Ovarialkystomen, deren Diagnose fast immer ohne grösseren chirurgischen Eingriff zu stellen ist. Die von den anderen Organen der Bauchhöhle ausgehenden Cysten sind dem Kliniker früher fast stets entgangen. Es ist daher erklärlich, dass wir die in unserem Falle uns besonders interessierenden Cysten der Oberbauchgegend, meist ausgehend von der Milz oder dem Pankreas, erst zu Anfang der 1880er Jahre eingehender behandelt finden. Credé hat 1883 als erster eine Milzcyste klinisch erkannt und in demselben Jahre Gussenbauer eine Cyste des Pankreas diagnosticiert und operativ mit Erfolg behandelt. Seitdem sind analoge Fälle vielfach berichtet worden und im Laufe der

Zeit haben sich die Erfahrungen hierüber zu einem einigermassen abgrenzbaren Symptomencomplex verdichtet, sodass man heute in Fällen, wo es sich um cystische Tumoren der Oberbauchgegend handelt, mit ziemlicher Sicherheit die Diagnose stellen zu können glaubt. Die auf parasitärer Basis entstandenen Cysten kommen hierbei nicht in Frage, da die Punktionsflüssigkeit meist einen unzweideutigen Beweis ihrer Herkunft liefert.

Dass aber auch nach diesen Erfahrungen noch heute Cysten der Oberbauchgegend bisweilen in ihrer Deutung Schwierigkeiten bieten können, dafür mag ein in der Leipziger medizinischen und chirurgischen Universitätsklinik beobachteter Fall als Beispiel dienen, der den weiteren Erörterungen zu Grunde gelegt ist. Die hier folgende Krankengeschichte verdanke ich der grossen Liebenswürdigkeit der Herren Geh. Med.-Rat Professor Dr. Curschmann und Geh. Med.-Rat Professor Dr. Trendelenburg.

E. Th., 28 Jahre alt, Wagenführersfrau, wurde am 23. April 1904 in die medizinische Klinik aufgenommen. Patientin giebt an, mit 15 Jahren magenleidend, sonst aber stets gesund gewesen zu sein. Sie ist seit 4 Jahren verheiratet, hat drei gesunde Kinder. Vor drei Wochen machte sie eine Sturzgeburt durch. Zwei Tage vor dieser Geburt traten Schmerzen im oberen Teil des Leibes auf, die am Tage der Aufnahme noch vorhanden sind. Stuhl immer etwas angehalten. Pat. klagt über zeitweiliges Frösteln und giebt an, dass sie ähnliche anfallsweise auftretende Schmerzen, die 4 Wochen dauerten, schon vor 2 Jahren gehabt habe, desgleichen vor $1^1/_2$ Jahren kolikartige Schmerzen.

Status: Pat. ist mittelgross, der panniculus adiposus ziemlich ausgebildet. Die Zunge ist trocken und belegt. Die Haut nicht icterisch verfärbt.

Brustorgane: Herz: erster Ton dumpf, sonst normal. Die Dämpfung zeigt die normalen Grenzen. Lungen: ohne Besonderheiten.

Bauch: Der Leib ist sehr stark ausgedehnt. Striae sind reichlich vorhanden. In der oberen Gegend ist der Leib, rechts mehr wie links, stark schmerzhaft. Der untere Leberrand steht in der rechten Mammillar-Linie 2 Querfinger unterhalb des Rippenbogens, in der Mitte 4 Querfinger oberhalb des Nabels. Die Oberfläche ist glatt, der Rand ebenfalls. Die Milz ist nicht zu palpieren. — Ascites ist nicht nachweisbar.

Kein Fieber. Puls ohne Besonderheiten. Urin frei.

27. IV. 4. Der Leib ist sehr stark aufgetrieben. Auf Druck ist jetzt namentlich die Gegend unterhalb der Milz schmerzhaft. Eine anscheinend von der Milz verursachte Dämpfung reicht bis 3 Querfinger breit unterhalb des Nabels. Fluctuation ist nicht nachweisbar.

1. V. 4. Pat. geht es viel besser, hat aber doch zeitweise kolikartige Schmerzen, die jetzt immer mehr links im Leibe, als rechts sitzen. Auch öfteres Aufstossen ist noch vorhanden, ebenso Erbrechen von Schleim, aber nicht von Speisen. In dem grünlich aussehenden Erbrochenen ist keine freie Salzsäure.

10. V. 4. Pat. hat wieder die alten Schmerzen. Der Leib war in der Zwischenzeit etwas dünner geworden, ist jetzt aber wieder gespannt, auf Druck in der linken Oberbauchgegend sehr empfindlich. Die Blinddarmgegend ist stets frei. Im Stuhl haben sich nie Gallenconcremente oder andere Abnormitäten vorgefunden. Auch die interne Untersuchung bietet für die Entstehung der Schmerzen keine Aufklärung.

21. V. 4. Patientin, die in der Zwischenzeit gefiebert hat, ist wieder fieberfrei. Der Leib ist weniger aufgetrieben. Patientin hat zur Zeit keine Schmerzen.

26. V. 4. Seit gestern hat Patientin wieder Schmerzen, Aufstossen und Erbrechen von grünlichem

Schleim. Der Leib ist wieder gespannt. Starker Meteorismus. Wegen des gespannten Leibes ist nichts deutliches zu palpieren.

10. VI. 4. Im Allgemeinen wenig Veränderung. Leber und Milz sind anscheinend vergrössert und nach unten gedrängt. Abendliche geringe Temperatursteigerungen. Auftreten eines geringen Pleuraexsudats links.

24. VI. 4. Patientin muss wegen starker Schmerzen immer Morphiuminjectionen bekommen.

11. VIII. 4. In der Zwischenzeit ist keine wesentliche Aenderung eingetreten, nur rückte die Dämpfung noch weiter nach unten. Da Fluctuation auftrat, so wurde die Probepunktion gemacht, welche eine seröse Flüssigkeit zu Tage förderte. Die Flüssigkeit enthielt Eiweiss, keinen Zucker; ausserdem poly- und mononucleäre Leukocyten, sonst keine corpusculären Bestandteile. — Pat. wird am 11. VIII. 4. auf die chirurgische Klinik verlegt.

Aus der Curventafel ersehen wir, dass gleichzeitig mit den Schmerzanfällen, die an den verzeichneten Morphiuminjektionen kenntlich sind, eine Temperatursteigerung einherging, die 38° C. nur wenig überschritt. Die Pulskurve geht der Temperaturkurve fast parallel. Die Untersuchung des Urins ergab am 25., 29. IV., 1., 9., 29. V. Spuren von Eiweiss, in den Zwischenzeiten nichts Abnormes, niemals Zucker. Die Menge schwankte zwischen 400 und 600 ccm, das specifische Gewicht zwischen 1009 und 1028.

Die Faeces wiesen niemals auffallende Veränderungen auf, namentlich konnten Fettstühle nicht konstatiert werden.

Die Zählung der Leukocyten ergab:

| | | | |
|---|---|---|---|
| am 31. V. | = 23 300 | am 16. VI. | = 8 900 |
| „ 3. VI. | = 13 500 | „ 8. VII. | = 11 800 |
| „ 13. VI. | = 7 400 | „ 18. VIII. | = 7 400 |

Aus der Krankengeschichte der chirurgischen Klinik ist mit Weglassung der bereits bekannten Anamnese folgendes zu erwähnen:

Status: Blasse Frau, leichte Oedeme im Gesicht. Der Bauch ist in der linken Lumbal- und ganzen Oberbauchgegend stark vorgewölbt durch eine absolute Dämpfung gebende glatte Resistenz, welche die Region links vom Nabel bis in die Lendengegend und nach oben bis zum Zwerchfell einnimmt. Nach unten ist die Resistenz scharfrandig begrenzt — Incisuren sind nicht zu fühlen — durch eine Leiste, die dem unteren harten Leberrand nicht unähnlich ist. Das Zwerchfell steht links höher als rechts, jedoch nicht emporgewölbt, wie bei einem subphrenischen Abscess. Magenschall ist an der normalen Stelle nicht nachweisbar. Die Percussionsgrenzen des Tumors sind:

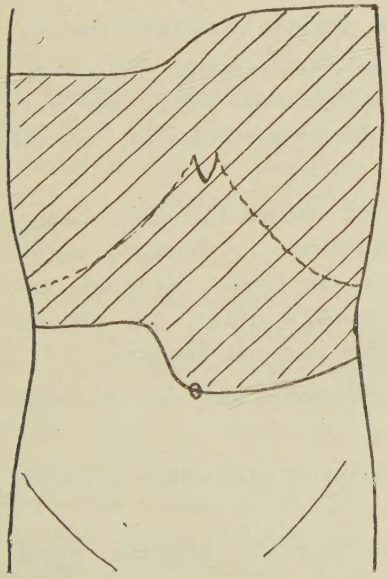

oben 6. Rippe, nach nach rechts 3 Querfinger breit über die Mittellinie, nach unten bis zur Nabelhöhe, nach links bis in die Axillarlinie (cf. die nebenstehende Figur).

Operation:

Die entsprechend der Punktion in der Gegend des linken Hypochondriums gemachte Incision ergiebt eine dickwandige, mit dünnflüssigem Inhalte gefüllte Cyste — etwa 3 Liter Flüssigkeit —, die ca. 30 cm im Durchmesser hat. Beim Eingehen mit der Hand kann man feststellen, dass die Cyste beträchtlich über die Mittellinie und Wirbelsäule hinaus reicht, oben an das

Zwerchfell stösst. Die untere und innere Wand scheint von Darm begrenzt zu sein. Die Lage der Leber ist nicht genau zu konstatieren. Die Nieren glaubt man in unveränderter Form hinten zu fühlen. Die Cystenwand bietet an ihrer Innenwand dem palpierenden Finger vollkommen glatte Flächen ohne Spuren von Gewebsfetzen dar. Drainage nach vorn und hinten in Höhe der XII. Rippe.

Die Cystenflüssigkeit ist serös, nur wenig getrübt, nicht opalescierend. Sie enthält etwas Eiweiss, keinen Zucker, kein Kochsalz, vereinzelte Leukocyten, keine Erythrocyten, keine Häkchen. Auch ist in ihr keines der drei Pankreasfermente nachzuweisen.

16. VIII. 4. Patientin fühlt sich seit der Operation wesentlich gebessert, erholt sich zusehends. Reichliche Sekretion aus beiden Drainageöffnungen.

25. VIII. 4. Secretion vorne sistiert. Allgemeinbefinden sehr gebessert. Patientin wurde der Vorschlag zur Exstirpation der Cyste gemacht, worauf sie aber nicht einging.

2. IX. 4. Heute auch seitlich fast keine Secretion mehr. Die Untersuchung in Narkose ergibt vollständiges Zurückgehen der Cyste; es sind nur noch die Canäle der Drainage übrig, die sich im Abdomen treffen. Einlegen kürzerer Drains.

10. IX. 4. Geringe Secretion aus der hinteren Fistel dauert fort.

25. IX. 4. Drain ist vorne inzwischen entfernt, Fistel geschlossen.

15. X. 4. Secretion aus der hinteren Fistel unverändert.

20. X. 4. Secretion aus dem Drain noch reichlich: wasserhelle, eiweisshaltige Flüssigkeit, die kein diastatisches und tryptisches Ferment enthält. Pat. hat sich sehr gebessert, sieht blühend aus.

2. XI. 4. In poliklinische Behandlung entlassen.

Die Secretion aus der hinteren Fistel war auch weiterhin eine sehr reichliche. Nach den Beobachtungen in der chirurgischen Poliklinik wurden täglich ungefähr 100—150 ccm einer klaren, leicht gelblich gefärbten Flüssigkeit abgesondert; die wiederholt ausgeführte Untersuchung auf Pankreasfermente ergab stets ein negatives Resultat. Im Laufe der nächsten 4 Monate nahm die Secretmenge stetig ab, das Drain konnte immer mehr gekürzt und Anfang April 1905 ganz entfernt werden. Patientin erholte sich zusehends, nahm an Körpergewicht zu, hatte niemals wieder über kolikartige Schmerzen, nur einmal über Stechen in der linken Seite zu klagen. Sie konnte Ende April 1905 als geheilt entlassen werden.

Um zu einer sicheren Beurteilung dieses, nur klinisch beobachteten Falles zu gelangen, müssen wir aus ähnlichen Krankheitsbildern, die aber durch die Operation oder Section vollkommen geklärt sind, die übereinstimmenden Momente heraussuchen und aus ihnen ein möglichst einheitliches Ganzes zusammenfügen.

Aus den Angaben der Krankengeschichte zu schliessen, ist in unserem Falle zu Anfang wegen des physikalischen und palpatorischen Befundes an einen von der Leber ausgehenden Tumor gedacht worden, der zu einer besonders linksseitigen Vergrösserung des Organs geführt hatte. Mit zunehmender Grösse der Resistenz trat ihre Entstehung aus dem linken Hypochondrium deutlicher hervor, die Geschwulst wurde dann für eine vergrösserte Milz gehalten. Im weiteren Verlaufe stellte sich Fluctuation ein und nun dachte man an eine Pankreascyste. Die erste Annahme wurde sehr bald fallen gelassen, jedoch blieb die Entscheidung zwischen Cyste der Milz oder des Pankreas auch weiterhin

unbestimmt. Diese beiden Organe werden daher auch bei den folgenden Erörterungen unser hauptsächliches Interesse in Anspruch nehmen.

Zunächst wird es von Vorteil sein, eine Uebersicht über das Vorkommen cystischer Tumoren in der Oberbauchgegend zu gewinnen. Wir beginnen dabei mit den Cysten der Milz.

Während die Fälle von Echinococcuscysten der Milz eine relativ stattliche Zahl bilden, gehören die nicht-parasitären zu den Raritäten in der Litteratur. Wir finden den ersten Fall dieser Art im Jahre 1863 von Rousset und Péan an einem 7jährigen Mädchen beobachtet und von Péan als serosanguinöse Milzcyste mitgeteilt. Diese Diagnose ist aber wahrscheinlich erst nach dem zwei Monate später erfolgten Tode gestellt worden. Man hatte versucht, durch Jodtincturinjectionen das Mädchen von der Cyste zu befreien. Péan hat ein zweites Mal 1867 an einer 20jährigen Frau die Resection einer Milzcyste, die für ein Ovarialkystom gehalten war, mit gutem Erfolge ausgeführt; die Frau erfreute sich noch zwölf Jahre später der besten Gesundheit. Marcano und Féréal beschreiben aus dem Jahre 1873 eine serosanguinolente Cyste bei einem 31jährigen Mann nach Malaria, 1879 Quintard und Péan bei einer 54jährigen Frau. Besonders interessant ist die von Credé 1883 veröffentlichte Milzcyste bei einem 44jährigen Mann, weil sie die erste, mit ziemlicher Sicherheit klinisch diagnosticierte ihrer Art ist. Credé hatte damals nur noch die Entscheidung gegen das mögliche Vorhandensein einer Hydronephrose offen gelassen. Seinen ausführlichen Mitteilungen sind in den späteren Jahren eine Anzahl anderer Autoren gefolgt. Dies waren Thornton, Spencer Wells, Fink, Bardenheuer, Terrier, Schalita, Ghetti, Baccelli, Baginsky, Heurtaux, Subotic (2 Fälle), Michai-

lowsky, Leonté, Reimann, Routier, Lejars, Dalinger, Jordan, Monnier und Heinricius. Das sind insgesamt 26 klinisch beobachtete Fälle, an denen uns noch folgende Einzelheiten interessieren: Die Entstehung ist in 15 Fällen unbekannt geblieben, in 7 Fällen ist ein Trauma vorausgegangen, das einmal 40 Jahre, ein anderes Mal 8 Jahre, meist aber 2—3 Jahre zurückliegt. In 3 Fällen haben die Kranken vorher Malaria gehabt, unter diesen eine 21jährige Frau in ihrem 4. Lebensjahr, wonach die Milz stets stark hypertrophisch geblieben war. In einem Fall war die Milzcyste im direkten Anschluss an Intermittens entstanden. Von einem Zusammenhang mit durchgemachtem Partus habe ich nur bei Schalita und Ghetti eine Erwähnung gefunden. Der Inhalt der Cyste war 9 mal blutig, 14 mal blutig-serös, 2 mal serös, einmal fehlt darüber die Angabe. Die Diagnose ist 11 mal nicht gestellt, einmal auf Ovarialkystom, einmal auf Cyste des ligamentum gastrosplenicum und 11 mal auf Milzcyste. Operiert worden sind alle 26 Fälle und zwar 3 mal mit Anwendung von Caustika und nachfolgender Punction, 3 mal mit Punction, die öfters wiederholt wurde, 4 mal mit Resection der Cyste, 5 mal mit Incision und 11 mal mit Splenectomie. Davon sind 22 geheilt, 2 an den Folgen (Anwendung von Caustika und Jodinjektion) gestorben; einer (Leipziger med. Klinik) musste auf Wunsch ungeheilt entlassen werden. Auf das Alter verteilen sich die Fälle folgendermassen:

| | | | |
|---|---|---|---|
| 1—10 Jahre: | 1 (7 Jahre alt), | 31—40 Jahre: | 5, |
| 11—20 „ | 5, | 41—50 „ | 6, |
| 21—30 „ | 6, | 51—60 „ | 2. |

Sehr auffallend ist die ungleiche Beteiligung der Geschlechter an dem Auftreten von Milzcysten. Das weibliche Geschlecht ist mit 20 Fällen, das männliche nur mit 5 vertreten. Von dem Fall

Michailowskys habe ich nur die Angaben aus dem Centralblatt für die Grenzgebiete 1904 pag. 102 zur Verfügung gehabt, worin über Alter, Geschlecht und Ursache nichts gesagt ist.

Die zuletzt erwähnte Tatsache, dass fast $^4/_5$ aller Fälle von Milzcysten dem weiblichen Geschlecht angehören, führt unwillkürlich zu dem Gedanken, dass die physiologischen Funktionen des weiblichen Organismus in irgend einem ursächlichen Zusammenhang zu diesen Tumoren stehen müssen. Welcher Art derselbe ist, kann vorläufig nur vermutet werden. Es wäre nicht unmöglich, dass während der Menstruation und Gravidität die Milz sich in ihrem Volumen steigerte und hierdurch multiple kleine Kapselrisse entständen, die für die Entwicklung von Milzcysten von grosser Bedeutung sein sollen. Ein Zusammenhang mit einer vorausgegangenen Geburt ist, wie bereits erwähnt, von Ghetti und Schalita beobachtet worden. In dem Fall von Schalita entstand nach einem Abort ein schmerzhafter Tumor im linken Hypochondrium und bei der Patientin von Ghetti stellten sich nach einer normalen Geburt Schmerzen in derselben Bauchgegend ein, die Milzcyste trat aber erst nach einem Stoss mit einer Heugabel auf. Da dies die einzigen derartigen Fälle sind und auch sie nur einen ganz lockeren Zusammenhang zwischen Partus und Cyste der Milz erkennen lassen, so möchte ich dieses Zusammentreffen doch mehr als ein zufälliges betrachten. Auch die in der Anamnese unseres Falles verzeichnete Geburt giebt mir zu einer solchen Kombination keine Veranlassung, um so mehr, als das Verhältnis swischen Geburt und dem Auftreten der ersten Symptome, d. h. der Schmerzen, ein anderes ist, als in den beiden oben erwähnten Fällen. Bei unserer Patientin traten zuerst die Schmerzen auf und lösten den Geburtsmechanismus — es war eine Sturzgeburt — aus. Der Krankheits-

prozess in der Milz muss also schon vor der Geburt bestanden haben, man kann demnach nur noch die Schwangerschaft als ursächliches Moment ansehen. Diese und die Menstruation wären also bei der Aetiologie zu berücksichtigen.

Die besondere Lage der Milz macht es ohne weiteres verständlich, dass die ersten Beschwerden im linken Hypochondrium auftreten. Solange die Geschwulst noch nicht die Grösse erreicht hat, um durch Druck auf den Magen, Darm und die anderen Bauchorgane hieraus erwachsende allgemeinere Symptome zu verursachen, wird man von den Patienten keine weiteren Klagen als über „Milzstechen“ hören. Mit zunehmender Grösse der Geschwulst werden sich die Schmerzen auch nach rechts und in die untere Gegend des Abdomens verbreiten. Man kann also ein Fortschreiten der Beschwerden in dieser Richtung als characteristisch für Prozesse betrachten, die von der Milz ausgehen. Diese Beobachtung ist für die soliden Geschwülste der Milz ganz gewöhnlich und von den cystischen daher auch zu erwarten.

Die Schmerzen, über die unsere Patientin zum ersten Mal zu klagen hatte, sind in den oberen Teil des Leibes verlegt und scheinen den gewöhnlichen, vom Magen-Darmkanal ausgehenden Koliken ähnlich gewesen zu sein. Jedenfalls ist von einer stärkeren Empfindlichkeit des linken Hypochondriums nichts erwähnt, im Gegenteil findet sich bei der ersten Untersuchung eine grössere Schmerzhaftigkeit der rechten oberen Bauchgegend. Im Verlaufe der nächsten 14 Tage rückt dann die Stelle der stärksten Empfindlichkeit von rechts nach dem linken Hypochondrium zu, nimmt also bei seinem Fortschreiten die Richtung an, die gerade entgegengesetzt der für Milztumoren characteristischen ist. Dieser Befund spricht offenbar gegen die Milz als Ausgangsorgan des Tumors.

Auch die Art, in der die Schmerzen auftreten, ist der bei anderen Fällen geschilderten durchaus nicht ähnlich. Von Anbeginn an hatten die Beschwerden den Character von Kolikanfällen und sie behielten diese Eigenart, die sie schon vor einer sichtbaren Geschwulstbildung hatten, auch im späteren Verlaufe bei. Aber auch dann sind sie nicht als direkte Druckwirkung des Tumors anzusehen, sondern als Aeusserung eines akuten, vielleicht entzündlichen Prozesses, da sie nicht fortdauernd bestanden, sondern zeitweise, als „Anfälle“ auftraten und mit Temperatursteigerung verbunden waren. Dass sich zu ihnen ausserdem noch Druckerscheinungen gesellten, ist bei der Grösse des Tumors selbstverständlich. Derartige Symptome entzündlichen Characters können aber von einer Milzcyste nicht ausgelöst werden, besonders nicht, ehe die Geschwulst, wie es bei unserer Patientin der Fall war, eine bedeutende Grösse erreicht hat. Bei einer Anzahl früher beobachteter Fälle ist wohl erwähnt, dass Schmerzen bis mehrere Jahre vor dem Auftreten des Tumors bemerkt wurden, dass sie aber stets ihren Sitz im linken Hypochondrium und den Character des „Milzstechens“ hatten.

Was vor allem die Diagnose auf Cyste der Milz lenken könnte, ist der objektive Befund, wie er sich im Verlaufe von mehreren Wochen nach den ersten stürmischen Erscheinungen herausbildete. Das Bild, das sich kurz vor dem operativen Eingriff darbietet, erinnert auf den ersten Blick an dasjenige, welches Litten und andere Autoren von einer Milzcyste geben. Litten verlangt für die Diagnose den Nachweis einer Geschwulst im linken Hypochondrium durch Palpation, ein deutliches Tiefertreten bei tiefer Inspiration, freies Abheben der Bauchdecken. Durch die Percussion soll man über der Vorwölbung leeren Schall finden, der oben in die normale Milzdämpfung übergeht. An dem unteren Rande soll

ferner, wenn man dem Patienten einen hohen Einlauf gibt, der vorher tympanitische Schall sich in gedämpften verwandeln. Schliesslich soll der Tumor scharfrandig begrenzt sein, oft kuglige Vorwölbungen zeigen und fluctuieren.

Diese Beschreibung könnte von dem Krankheitsbild unseres Falles abgelesen erscheinen, so auffallend ist die Uebereinstimmung. Die Geschwulst ist nicht nur palpatorisch im linken Hypochondrium nachweisbar, sondern sogar als Vorwölbung sichtbar; die Percussion gibt in ihrem Bereich absolute Dämpfung, die kaum die Mittellinie nach rechts überschreitet, bis in die Höhe des Nabels reicht und ohne Grenze in die normale Milzdämpfung übergeht. Das Höherstehen des Diaphragmas auf der linken Seite ist der respiratorischen Verschieblichkeit gleich zu setzen. Der Tumor ist nach unten scharfrandig begrenzt und zeigt Fluctuation. Es imponiert darnach das ganze Krankheitsbild als eine aus dem linken Hypochondrium herauswachsende Geschwulst von cystischer Beschaffenheit.

An dieser Annahme konnte auch der Befund, den man bei der Incision machte, nichts ändern. Man konnte nur feststellen, dass der Hohlraum nach rechts bis über die Wirbelsäule reichte, nach links bis zum Rippenbogen, nach oben das Zwergfell berührte und an der unteren und medialen Seite anscheinend von Därmen begrenzt war. Der letzte Befund ist eine weitere Uebereinstimmung mit den von Litten zusammengestellten Symptomen. Eine engere Verbindung mit irgend einem Organ war nicht aufzufinden. Auffallend ist es, dass die Cystenwand sich überall glatt anfühlte. Diese Erscheinung passt nicht zu den bisherigen Beobachtungen, bei denen die Wand einer Milzcyste stets netzartige Vorsprünge und an einzelnen Stellen, besonders an der Grenze

zwischen Organ und Cyste, Fetzen von Milzgewebe aufwies.

Bei allen krankhaften Veränderungen, die wir an der Milz vermuten, werden wir natürlich auch auf etwa vorhandene Störungen in der Funktion dieses Organs, also auf Veränderungen des Blutes fahnden. Bei unserer Patientin finden wir einmal eine Vermehrung der Leukocyten auf 23 300, die aber nicht lange anhält. In wenigen Tagen ist die Zahl auf 13 500 zurückgegangen und bewegt sich später zwischen 7000 und 11000. Nach den bei früheren Fällen gemachten Beobachtungen werden wir die Ursache für diese geringe Leukocytose nicht in den cystischen Veränderungen der Milz zu suchen haben, sondern irgend andere, unbekannte Zufälligkeiten dafür verantwortlich machen müssen. Die überaus nachteiligen Folgen, welche Credé von seinem bereits erwähnten Falle berichtet und die sich in einer hochgradigen Vermehrung der weissen Blutkörperchen, Vergrösserung der Schilddrüse und lederartigen Verwandlung der äusseren Haut zeigten, sind nicht durch die Milzcyste verschuldet, sondern erst nach Exstirpation des ganzen Organs aufgetreten. In demselben Sinne sind auch die Berichte von Heinricius, Monnier u. A. aufzufassen. Wir können also aus diesem Symptom keine bedeutsamen Schlüsse ziehen.

Von besonderer Wichtigkeit für die Diagnose ist dagegen erklärlicherweise die Untersuchung des Cysteninhalts. Litten unterscheidet drei Arten dieser Flüssigkeit: seröse, haemorrhagische und lymphatische. Das seröse Secret ist farblos bis gelblich, klar, bisweilen opalescierend, mit einem specifischen Gewicht von 1004—1009. Es bildet auch nach dem Centrifugieren kein Sediment, nur einen schillernden Beschlag, der von zahlreichen Cholestearinkrystallen herrührt. Eiweiss findet sich meist nicht vor. Die

haemorrhagischen Cysten haben einen je nach dem Alter verschiedenen Inhalt. Sehr selten sind sie rein haemorrhagisch, meist ist das Blut stark mit Serum verdünnt oder infolge der Resorption im Stadium der Eindickung. Die Farbe ist deshalb auch sehr wechselnd: schwärzlich-rot bis chocoladenfarben, bis gelblich-rot. Mikroskopisch findet man zahlreiche rote Blutkörperchen und ihre Zerfallsprodukte, Blutschatten, amorphes und krystallinisches Blutpigment, reichlich Cholestearin, Fibrinfäden und zuweilen Epithelien. In den Lymphcysten hat der Inhalt meist ein höheres specifisches Gewicht als der seröse, einen ziemlich hohen Gehalt an Eiweiss, viel Cholestearinkrystalle und die Tendenz zur spontanen Gerinnung. Wegen des Vorhandenseins von roten und weissen Blutkörperchen hat das Secret ein fleischwasserfarbenes Aussehen.

Vergleichen wir diese Angaben mit der Beschreibung des Cysteninhalts unseres Falles, so können wir die beiden ersten Arten, die seröse und haemorrhagische Form, ohne weiteres ausschliessen. Bei der Probepunktion entleerte sich eine leicht getrübte Flüssigkeit, bei der Incision sah sie gleichfalls nicht vollkommen klar, aber dünnflüssig aus. Sie enthielt ausser Eiweiss und Leukocyten keine weiteren Bestandteile. Wir vermissen demnach, wenn wir unseren Fall in die Kategorie der Lymphcysten einreihen wollten, die roten Blutkörperchen, die Tendenz zur spontanen Gerinnung und die Cholestearinkrystalle. Besonders das Fehlen der letzteren, die in jedem Fall und bei allen Arten von Milzcyste zu erwarten sind, macht das Vorhandensein einer solchen hier nicht sehr wahrscheinlich. Wenn Litten nun noch von fleischwasserfarbener Beschaffenheit des Secrets spricht, so kann von einer Uebereinstimmung der Beschaffenheit unseres Cysteninhalts mit den für die Diagnose Milzcyste verlangten Eigenschaften nicht die Rede sein.

Die gleiche Bedeutung, wie der Inhalt der Cyste, hat auch das Fistelsekret bei der Beurteilung des vorliegenden Falles. An der durch 4 Monate hindurch aufgefangenen und untersuchten Flüssigkeit fällt uns zunächst auf, dass sie ihr Aussehen etwas geändert hat und vollkommen klar geworden ist. Dieser seröse Character könnte uns wieder auf die von Litten beschriebene erste Art lenken. Die Tatsache aber, dass die Fistel überhaupt so lange secerniert hat, ist bei Cyste der Milz so ungewöhnlich, dass ich sie in analoger Weise nirgends in der Litteratur erwähnt finde. Marcano und Féréal berichten zwar, dass sich ihre Fistel erst nach 3 Monaten geschlossen habe; Baginski erreichte durch Tamponade in 16 Wochen völlige Heilung seiner Cystenhöhle. Aber auch diese Fälle lassen sich mit dem unsrigen garnicht vergleichen, da ihr Cysteninhalt blutig war und von einer späteren w a h r e n Secretion aus der Höhle nichts gesagt wird. Unter diesen Umständen würde unser Fall, als Milzcyste betrachtet, mit seinem Heilverlauf einzig dastehen. Das hat natürlich viel Unwahrscheinliches an sich und ermangelt auch einer sicheren Erklärung, wenn wir einen Blick auf die Entstehung und den Bau der Milzcysten werfen.

Halten wir uns zunächst wieder an die Einteilung, wie sie Litten gibt. Er unterscheidet: erstens uni- und multiloculäre Cysten nicht-parasitären Ursprungs, zweitens Echinococcuscysten und drittens Atherom- und Dermoidcysten. Die beiden letzten Arten können wir für unsere Erörterungen ausser Acht lassen, da die Dermoidcysten wegen ihrer enormen Seltenheit und des ganz characteristischen Inhalts, die parasitären Cysten wegen der dem Inhalt beigemengten unzweideutigen Formbestandteile keine Zweifel aufkommen lassen. In der ersten Kategorie macht Litten die weitere, aus der Art des Inhalts abgeleitete Unterscheidung in seröse, haemorrhagische

und Lymph- oder Fibrocysten. Für die Entstehung der serösen und Lymphcysten weiss Litten in seiner 1898 erschienenen Arbeit noch keine sicheren Anhaltspunkte zu geben. Er vermag sich auch der wenig sagenden Ansicht anderer Autoren nicht anzuschliessen, die die serösen Cysten mit solchen anderer „der Milz nahe stehender Organe des Körpers“ verglichen wissen wollen. Bei den Lymphcysten kann nur ihre Entstehung aus dem Lymphapparat der Milz als einigermassen erwiesen betrachtet werden. Einen festeren Grund scheint für ihn die Anschauung Böttchers zu haben, der an einer Amyloidmilz die multiple Cystenbildung auf Nekrose infolge amyloider Degeneration und Verschluss der Gefässe zurückgeführt hat. In ähnlicher Weise, d. h. durch Zerstörung von Gewebe, muss man sich auch die haemorrhagischen Cysten entstanden denken. Eine durch Trauma oder Veränderung der Gefässwand eintretende Blutung führt zu Gewebszertrümmerung und schafft sich dadurch einen Hohlraum, dessen Inhalt je nach dem Alter verändertes Blut und dessen Wand das Trabekelsystem der Milz ist. Diese Art von Cysten kann Jahre hindurch bestehen, ohne grössere Beschwerden zu machen, aber auch plötzlich zu stattlicher Grösse anwachsen.

Ueber den Bau der Cysten berichtet Litten, dass die Wand der serösen Art von einem einschichtigen, dem Endothel der serösen Häute vergleichbaren Plattenepithel ausgekleidet ist, das öfters die Zeichen fettiger Degeneration aufweist. An den haemorrhagischen Cysten hat man bis jetzt noch kein Endothel auffinden können, was aber nach Littens Meinung ein Vorhandensein desselben nicht ausschliesst, da es durch den Härtungsprocess leicht verloren gehen kann. Die Lymphcysten zeigen meist doppelte und mehrfache Lagen von Endothelzellen mit Wucherungsvorgängen, fettiger Degeneration und riesenzellenähnlichen Gebilden.

Der Sitz der Cyste war in allen Fällen mit einer Ausnahme das untere Ende der Milz, während das obere Ende durchaus normales Gewebe aufwies. Der Cystenraum war überall durch einen membranösen Sack abgeschlossen, dessen Innenwand netzartige Structur zeigte und an den Stellen, wo Milzgewebe erhalten war, in den meisten Fällen an der Basis, in dem Fall von Bardenheuer aber auch an der Kuppe, einen dem cavernösen Gewebe ähnlichen Trabekelbau erkennen liess. Diese Angaben sind, wie schon einmal gesagt, für die Beurteilung unseres Falles von grosser Bedeutung, da hier eine derartige Beschaffenheit der Cystenwand nicht gefunden wurde, die Betastung vielmehr nur glatte Flächen ergab.

Ueber die Art der Entstehung nicht-haemorrhagischer Milzcysten herrscht zur Zeit noch keine einheitliche Anschauung. Für einen Zusammenhang mit dem Lymphsystem der Milz tritt Fink ein. Er hat seine Beobachtungen an drei secierten Fällen gemacht und dabei an den Schnittflächen des Tumors ein „buntgezeichnetes Bild von cavernösen, über die Oberfläche hervorragenden geschwulstartigen Partieen, cystischen Hohlräumen und normalem Milzgewebe“ gesehen. Da sich in den Hohlräumen Gerinnungsproducte von Lymphe vorfanden, muss man sie als Ektasieen von Lymphgefässen betrachten, die schliesslich zur Bildung einer Cyste führen. Den besten Beleg hierfür glaubt Fink in dem Umstand zu sehen, dass er einen Uebergang aus den mikroskopisch wahrnehmbaren Lymphgefässerweiterungen zu den grössten Cysten beobachtet hat. Dieser Befund ist aber meines Wissens von keinem anderen Autor bestätigt worden.

Renggli hält eine „Gewebsverlagerung“ für den Ursprung der Milzcysten. Er hat bei einem Fall von multipler Cystenbildung als Auskleidung der Wand Epithel gefunden, das mit dem Epithel der Milzkapsel übereinstimmte. Hieraus folgert er eine

Verlagerung des Oberflächenepithels in das Milzgewebe. Da sich in der Umgebung der Cyste verdickte zottenartige Bindegewebszüge vorfanden, so nimmt er an, dass eine „in früher Entwickelungsperiode entstandene Oberflächenentzündung“ zur Bildung von Zotten geführt habe. Von diesen seien einzelne miteinander verwachsen, was zu einem Einschluss von Kapselepithel geführt habe. Aehnliche Beobachtungen haben auch Beneke, Ramdohr und Schmidt gemacht, geben ihnen aber eine andere Erklärung.

Beneke hat die Ergebnisse seiner in dieser Richtung angestellten Untersuchungen in gedrängter Form auf dem XIII. internationalen medizinischen Congress in Paris 1900 veröffentlicht. Er verweist dabei auf eine Arbeit von Ramdohr, in der diese Beobachtungen ausführlicher wiedergegeben sind und wo als erste die Tatsache unser Interesse erweckt, dass kleine Milzcysten meist in grösserer Zahl zu den häufigsten pathologischen Befunden an diesem Organ gehören. Als Ursache hiervon etwa Amyloiddegeneration anzunehmen, sei nicht recht angängig. Auch liess sich ein Zusammenhang der Cysten mit dem Lymphsystem an seinen Fällen nicht nachweisen. Dagegen bestätigt er die Uebereinstimmung des Kapselepithels mit der Auskleidung der Cystenwand. Der Zeitpunkt und die Ursache dieser Verlagerung ist aber seiner Ansicht nach nicht an eine frühe Entwicklungsperiode gebunden. Er fasst als primären Vorgang Rupturen der Milzkapsel auf, die meist multipel auftreten. Hieran schliesst sich ein Hervorquellen von Pulpamasse über die Oberfläche, die im weiteren Verlauf nekrotisch werden kann oder unverändert erhalten bleibt und dann von einer bindegewebigen Schicht, ähnlich der Kapsel, nach aussen abgeschlossen wird. Nun tritt dieselbe Erscheinung auf, wie Renggli sie von seinen Zotten beschreibt, die Pulpamasse überlagert am Rande das Kapsel-

endothel und schliesst es ein. Durch die Wachstumsenergie des Peritonealepithels und seine Fähigkeit zu secernieren ist die weitere Ausbildung der Cysten leicht erklärt.

Auch Schmidt hat diese „Milzgewebshernien" an einem sehr zahlreichen Material als warzenförmige Knöpfchen von verschiedener Grösse bei gleichzeitigem Vorhandensein von kleinen Cysten beobachtet. Er hat sie hauptsächlich bei bestehenden und rückgängigen Milzschwellungen gesehen, sodass er schon aus dem klinischen Befund auf etwaiges Antreffen dieser Erscheinungen schliessen zu können glaubt. Das wäre auch eine gute Erklärung für die Häufigkeit ihres Vorkommens. Der Zusammenhang zwischen Milzgewebshernien und oberflächlichen Cysten ist nach Schmidt's Ansicht zweifellos erwiesen, er kann sich aber nicht entschliessen, dieselbe Combination auch auf die von ihm gesehenen tiefer gelegenen Cysten anzuwenden, die ihren Sitz entweder im Milzgewebe oder subcapsulär oder in dem Trabelsystem der Milz haben. Für diese Arten müsste man eine Entstehung aus den von ihm auch in der Milzkapsel vorgefundenen Lymphräumen annehmen, da ihre Umhüllungen in allen Fällen von dem alten Bindegewebe der Milztrabekel gebildet wurden. Wenn ein direkter Zusammenhang zwischen Cyste und Lymphräumen nur sehr selten sich vorfand, so muss die Cystenbildung eben erst nach der Abschnürung vor sich gehen. Eine letzte Ursache hiefür anzugeben, ist aber vorläufig unmöglich. Schmidt stellt sich mit dieser Anschauung auf die Seite Fink's, dessen Beobachtungen er zwar nicht durch neue Befunde bestätigen kann, dessen Folgerungen aber mit den seinigen übereinstimmen.

Die oben erörterten Untersuchungen beziehen sich fast ausschliesslich auf kleine multiple Cysten der Milz. Sie auch auf solche von der Grösse, wie

wir sie an unserem Fall sehen, zu übertragen, ist ohne weiteres gerechtfertigt, da ihre Entwickelung einzig von der Wachstumsenergie der Endothelien und ihrer Secretionsfähigkeit abhängig ist. Für die Beurteilung unseres Tumors ist aber von all den mitgeteilten Beobachtungen über Ursache und Entstehung der Milzcysten das zu wissen von besonderer Wichtigkeit, dass entzündliche Vorgänge sehr wahrscheinlich dabei keine Rolle spielen, also auch nicht die Veranlassung zu den stürmischen Schmerzanfällen sein können, welche die Patientin noch vor Auftreten einer Geschwulst zu bestehen hatte und die wir offenbar als Aeusserung eines entzündlichen Processes auffassen müssen.

Vergleichen wir nun noch einmal das eben gewonnene Krankheitsbild einer Milzcyste mit den Erscheinungen, die unser Fall bietet, so bleibt als einziges ähnliches Moment nur der Sitz der Geschwulst im linken Hypochondrium und der Uebergang ihrer Dämpfung in die der normalen Milz. Hierauf allein die Diagnose zu gründen, ist nicht angängig, wir müssen also noch andere in der Leibeshöhle auftretende Cysten in Erwägung ziehen. Als Nächstliegende kommt dabei die Cyste des Pankreas in Frage, deren eingehender Erörterung wir uns jetzt zuwenden wollen.

Der verhältnismässig geringen Zahl beobachteter Milzcysten steht eine weit reichhaltigere Litteratur über cystische Tumoren des Pankreas gegenüber. Körte hat in seiner ausführlichen Arbeit über das Pankreas 121 operierte Fälle dieser Art zusammengestellt, diese Casuistik ist von Lissner bis Anfang 1902 fortgesetzt und um 83 klinische Fälle bereichert worden. Seit dieser Zeit habe ich noch 28 Fälle gefunden, sodass bis Anfang 1905 im ganzen 232 klinisch beobachtete und operierte Fälle vorliegen.

Die erste sichere Diagnose auf Pankreascyste wurde von Gussenbauer im Jahre 1883 gestellt. Er hat seinen Patienten auch als erster nach einem überlegten Operationsplan behandelt und seine Methode — die Einnähung und Incision der Cyste — wurde auch für die späteren Operateure massgebend. Gussenhauer's Veröffentlichung folgten im Jahre 1885 Senn, 1886 und 1887 Küster, Bull und Subotic mit ähnlichen Fällen, die ebenfalls ante operationem zur richtigen Diagnose gekommen waren. Allen diesen Beobachtungen waren aber schon viele Jahre vorher Mitteilungen über Pankreascysten vorausgegangen, die zunächst falsch gedeutet und erst während der Operation als solche erkannt worden waren. So war es 1862 Le Dentu, 1881 von Rokitansky gegangen, der ebenso, wie in demselben Jahre Bozemann, eine Ovarialcyste vor sich zu haben glaubte. Und ihnen sind noch viele andere gefolgt, die auch dann, als man schon mehr über die Bedeutung der Pankreascysten wusste, in der Diagnose gefehlt oder zum mindesten sehr geschwankt haben.

Es mögen hier zunächst die Namen der Autoren genannt werden, die seit 1902 Fälle von Pankreascysten veröffentlicht haben. Dies sind Jasinsky, Pichler, Cumston, Waljaschkow, Mariani, Cavazzani, Peiser, Tilton (acht Fälle), Dick (2 Fälle), Rochard, Allen, Brat, Lardy, Lange, Montprofit et Morel, Steiner, Ehrlich (2 Fälle), Bardenheuer, Burmeister. Bis zum Jahre 1902 finden sich, wie gesagt, sehr genaue Angaben in den Arbeiten von Körte und Lissner.

An Einzelheiten von den 232 Fällen interessiert uns zunächst die Verteilung auf das Lebensalter:

| | | | |
|---|---|---|---|
| 1—10 Jahre alt waren | 8, | 41—50 Jahre alt waren | 26 |
| 11—20 | 22, | 51—60 | 18 |
| 21 - 30 | 44, | 61—70 | 8 |
| 31—40 | 51, | 71—80 | 1 |

(77 Jahre alt).

Von 54 Fällen waren die Angaben über das Alter nicht gemacht. Die Beteiligung der Geschlechter verhält sich so, dass 96 Fälle auf das männliche, 89 auf das weibliche Geschlecht zu rechnen sind. Auch hier fehlen für 42 Fälle die nötigen Bemerkungen.

Nach der Art ihrer Entstehung möchte ich mit Körte die Cysten des Pankreas einteilen in solche, die mit einiger Sicherheit auf ein Trauma zurückzuführen sind, dann in solche, bei denen ein entzündlicher Prozess die Hauptrolle zu spielen scheint, und schliesslich in Cysten, deren allmähliche Entstehung keinen Schluss auf einen bestimmten Ursprung zulässt. Zu der ersten Art gehörig finde ich bei Körte 33, bei Lissner 13, seitdem 6 Fälle, also im ganzen 52 Fälle angegeben. Dass von diesen 46 dem männlichen und nur 6 dem weiblichen Geschlecht angehörten, findet seine Erklärung leicht darin, dass das erstere durch seine Tätigkeit häufiger Verletzungen ausgesetzt ist. In die zweite Art wären diejenigen Fälle einzureihen, in deren Anamnese erwähnt ist, dass die Patienten längere oder kürzere Zeit vor dem Auftreten des Tumors an heftigen, besonders kolikartigen Magen-Darmbeschwerden oder sonstigen Schmerzen im oberen Abdomen gelitten hätten, die man mit dem Erscheinen der Cyste in Zusammenhang bringen könnte. Es soll dabei unentschieden bleiben, ob die Beschwerden auf einen primären entzündlichen Prozess hinweisen oder erst durch den wachsenden Tumor herbeigeführt werden. Die anamnestischen Angaben mit ihrer Unsicherheit bilden in unseren, nicht bei der Autopsie beobachte-

ten Fällen die einzige Grundlage für die Annahme eines entzündlichen Prozesses und diese Angaben wurden nach Körte in 51, nach Lissner in 13 und seitdem in 2 Fällen gemacht.

Die übrigen 114 Fälle gehören zur dritten Art, bei denen eine direkte Ursache nicht nachzuweisen ist. Sie haben zu ihrer vollen Entwickelung oft Jahre gebraucht, einzelne von ihnen, ohne überhaupt wesentliche Beschwerden zu machen.

Im Anschluss an die entzündlichen Ursachen mag hier noch auf einen anderen auffälligen aetiologischen Zusammenhang hingewiesen werden, den ich bei Körte nicht erwähnt finde, auf den mit vorausgegangenen Geburten. In der von Lissner aufgestellten Casuistik glaube ich diesen Zusammenhang bei den Fällen von Franke und Fabricius, vielleicht auch bei dem von Monin anzutreffen. Peiser hat, veranlasst durch einen eigenen Fall solcher Art, noch sechs weitere in der Litteratur gefunden, nämlich die von Lawrence 1830, Spiess, Haitler, Steven, Körte und Sarfert. In welcher Weise das Verhältnis zwischen Pankreascyste und Gravidität zu erklären wäre, darüber weiter unten einige Worte.

Dann wäre noch zu erwähnen, dass nur in einem Teil, ungefähr der Hälfte der Fälle die Diagnose auf Pankreascyste vor der Operation gestellt worden ist. Recht oft wurde ein Ovarialkystom und eine Hydronephrose vermutet, aber auch die Annahme eines Magencarcinoms, Leber-Gallenblasentumors, einer Bauchdeckengeschwulst, eines Leberechinococcus, Aneurysmas, Ascites oder einer Magenwandcyste wurde bisweilen gemacht und musste durch den Befund bei der Operation corrigiert werden.

Wenden wir uns nach diesen der Litteratur kurz entnommenen Angaben nun wieder der Betrachtung unseres Falles zu, so sind es zunächst zwei

anamnestische Daten, die unsere Aufmerksamkeit erregen. Die schon mehrmals erwähnten Schmerzanfälle, die in der Vorgeschichte der Krankheit eine grosse Rolle spielen, gewinnen eine besondere Bedeutung, wenn sie in einen Zusammenhang mit der Entstehung der Pankreascysten gebracht werden. Nach der Schilderung der Patientin haben sie offenbar den Character von Koliken getragen und sind in dieser typischen Weise bereits 2 und $1^1/_2$ Jahre vor dem Erscheinen weiterer Symptome aufgetreten, jedes Mal ungefähr 4 Wochen unter periodischem Schwanken dauernd. Diese Angaben erinnern uns an das, was Körte als das characteristische Zeichen seiner zweiten Gruppe von Pankreascysten bezeichnet hat. Er hält die in Verbindung mit einer Cyste des Pankreas auftretenden Kolikanfälle für die Aeusserung einer Pankreatitis, die nicht gleich mit dem ersten Erscheinen, sondern erst nach mehreren Schüben die Veranlassung zur Bildung einer Cyste giebt. Darnach wäre also auch in unserem Falle eine solche Aetiologie nicht ganz von der Hand zu weisen.

Von grossem Interesse ist aber auch hier wieder die dem Auftreten der Geschwulst vorangegangene Schwangerschaft und Geburt. Dass ein Zusammenhang wenigstens der letzteren mit der Cyste bestehen kann, geht ohne weiteres aus der Uebereinstimmung der 2 Tage vor der Geburt im Epigastrium vorhanden gewesenen Schmerzen mit denen hervor, die noch wochenlang durch den wachsenden Tumor ausgelöst wurden. Wenn wir nach diesem Verlauf geneigt sind, den Geburtsvorgang als Folge der plötzlich entstandenen Schmerzanfälle zu betrachten, hat man an ähnlichen Fällen versucht, umgekehrt die Schwangerschaft in ein causales Verhältnis zu der Entstehung von Pankreascysten zu bringen. Diese Ansicht spricht Peiser im Anschluss an seinen Fall und Münzer in seinem Referat über Pankreas-

cysten im Centralblatt f. d. Grenzgeb. bei Erörterung dieser Angelegenheit als Vermutung aus. Peiser berichtet von einer 28jährigen Frau, dass sie nach einer Entbindung mit manueller Placentalösung plötzlich an kolikartigen Schmerzen, Erbrechen etc. erkrankte, worauf sich bald ein grosser cystischer Tumor in der Oberbauchgegend entwickelte. Die Diagnose lautete auf Pankreascyste und wurde durch den Befund bei der Operation bestätigt. Er stellt hierauf die oben bereits erwähnten 7 Fälle aus der Litteratur zusammen, bei denen gleichfalls wenige Tage bis Wochen nach einer Geburt eine Pankreascyste auftrat, und führt ihre Entstehung auf Nekrosen zurück, die durch Toxine hervorgerufen sein könnten. Hieran knüpft Münzer eine Erklärung, die sehr viel für sich zu haben scheint. Er weist auf die von Schmorl zuerst gefundenen Embolicen von Placentarriesenzellen in Organen des Körpers hin. Da diese Zellen die Eigentümlichkeit haben, in ihrer Umgebung Gerinnungsvorgänge herbeizuführen, wäre es nicht unmöglich, dass sie auch in die Gefässe des Pankreas gelangten und hier die Bildung von nekrotischen Herden verursachten. Es handelt sich jetzt noch um die Frage, ob Nekrosen im Pankreas überhaupt zur Cystenbildung führen können. In den beiden Arbeiten von Körte und Oser finden wir hierüber keinen Aufschluss. Körte erwähnt nur im Anschluss an einen Fall von Ponfick, dass durch Fettgewebsnekrose oder andere Erweichungsherde im Pankreas infolge Perforation in die bursa omentalis eine peripankreatische Flüssigkeitsansammlung stattfinden kann. Er widerspricht dabei der Ansicht Ponficks, dass wiederholte Blutungen in einen Fettnekroseherd zu Erweichungshöhlen führen können, indem er darauf hinweist, dass in den betreffenden Fällen keine weiteren Fettnekroseherde im Netz oder an einer anderen Stelle im Abdomen bei der Ope-

ration gefunden worden seien. Nun hat aber Lazarus in seiner Arbeit über die Pathogenese der Pankreascysten experimentell die Entstehung von Erweichungscysten durch Fettgewebsnekrose nachgewiesen. Er ist der Meinung, dass durch das gesetzte Trauma eine Haemorrhagie und gleichzeitiger Saftaustritt aus den geschädigten Drüsenkanälchen herbeigeführt werde, deren weitere Folge die Nekrose des fetthaltigen interstitiellen Gewebes sei. Ob man nun dies als Ursache annimmt oder, wie Fischer eine Laesion trophoneurotischen Ursprungs analog dem Goltzschen Klopfversuch als vorliegend betrachtet, ist für unseren Zweck ohne Belang. Jedenfalls darf die Entwickelung von Cysten aus nekrotischen Herden im Pankreas als sicheres Vorkommnis gelten. Das giebt Münzer eine gewisse Berechtigung zu seiner oben erwähnten Ansicht. Um nun auch eine Stütze für die angenommenen Gerinnungsvorgänge in der Umgebung der verschleppten Placentarriesenzellen zu gewinnen, führt er den Fall von Francke an, wo bei einer 33 Jahre alten Frau 4 Monate nach ihrem dritten Partus eine grosse cystische Geschwulst in der linken regio hypogastrica auftrat, deren Dämpfung in die der Milz überging. Die Diagnose wurde unentschieden gelassen, bei der später folgenden Section fand man eine grosse Cyste mit dem nekrotischen Pankreas im Innern und einen wandständigen Thrombus in der stark erweiterten Hauptvene der Drüse. Diesen Befund aber, wie Münzer tut, für die Bestätigung seiner Vermutung zu halten, vermag ich nicht anzuerkennen, da die Beteiligung der Placentarriesenzellen an der Thrombosierung durchaus nicht aufgeklärt ist, der Thrombus vielmehr auch erst secundär entstanden sein kann.

Zu diesen Erörterungen über den Zusammenhang von Gravidität und Partus mit dem Auftreten einer Pankreascyste hat uns die in der Vorgeschichte

der Krankheit verzeichnete Sturzgeburt geführt. Jedoch vermag uns keine von den Erwägungen dazu zu bestimmen, eine Anwendung davon auf unseren Fall zu machen. Die Aufeinanderfolge der Erscheinungen — erst der Schmerzanfall, dann die Geburt — namentlich aber das später noch näher zu berücksichtigende Ergebnis der Operation, bei der von Nekrose der Cystenwandungen nichts gefunden wurde, lassen ein nur zufälliges Zusammentreffen des physiologischen mit dem pathologischen Zustand vermuten und das Verhältnis zwischen beiden nur insofern als ein causales bezeichnen, als die durch den wachsenden Tumor hervorgerufenen Schmerzen den Geburtsmechanismus auslösten.

Nach der Beurteilung der Vorgeschichte werden wir jetzt den tatsächlichen Befund im Hinblick auf das Vorhandensein einer Pankreascyste zu werten haben. Drei Wochen nach dem ersten Schmerzanfall konnte an unserer Patientin ausser der Auftreibung des Leibes eine starke Druckempfindlichkeit der rechten Oberbauchgegend konstatiert werden. Dies Symptom spricht zwar nicht ohne weiteres für das Pankreas als Ursprungsorgan, schaltet aber doch die linksgelegenen Organe von der primären Beteiligung aus. Kurze Zeit darauf wird die Leber, besonders der linke Lappen, vergrössert gefunden; die Milz ist nicht palpabel. Die Vergrösserung der Leber mag, ohne dass das Bild dadurch verändert wird, als eine Resistenz in der Oberbauchgegend bezeichnet werden, deren Dämpfung in die der Leber übergeht. Um nun diesen Befund für unseren Zweck verwendbar zu machen, seien hier einige Bemerkungen über die Topographie der Pankreascysten eingefügt.

Körte unterscheidet drei, Oser (mit Zuckerkandl) sogar fünf verschiedene Wachstumsrichtungen. Wir folgen den Ausführungen des ersteren, der

unter den drei Arten diejenige als die häufigste bezeichnet, bei der die Cyste in die bursa omentalis wächst und das ligamentum gastrocolicum vor sich hertreibt. Bei dieser Lage befindet sich der Magen oberhalb, das Colon transversum unterhalb der Geschwulst, d. h. der Tumor ist von der Leberdämpfung durch eine Zone tympanitischen Schalles getrennt, welche die Lage des Magens bezeichnet. Die beiden anderen Arten sind seltener; in ungefähr 14 Fällen hat man ein Tieferstehen der Geschwulst konstatiert und gefunden, dass sie zwischen die Blätter des Mesocolon gewachsen war, das untere Blatt vortreibend. Diese Lageverhältnisse entstehen namentlich leicht bei Cysten im Schwanzstück des Pankreas, das im normalen Zustand schon zwischen die Mesocolonblätter gelagert ist. Schliesslich hat man in 9 operierten Fällen beobachtet, dass die Cyste in die bursa omentalis gewachsen war, dann aber das kleine Netz vorgetrieben hatte. Hierdurch kam der Magen unterhalb der Geschwulst zu liegen, die tympanitische Zone zwischen Leber und Tumor war damit aufgehoben, eine Abgrenzung durch Palpation oder Percussion also unmöglich gemacht. Das wären auch die Lageverhältnisse, wie wir sie uns in unserem Falle vorstellen müssten. Die scheinbare Vergrösserung der Leber wäre eben nichts anderes, als der sich an dieses normal grosse Organ andrängende und von ihm nicht abzugrenzende Tumor des Pankreas.

Das weitere Verhalten dieses Tumors, nachdem er nun einmal festgestellt worden war, bietet ein sehr eigenartiges Bild. Wir beobachten, dass nach den ersten, etwa 2—3 Wochen dauernden heftigen Schmerzen eine Besserung eintritt, der Leib dünner wird und die Patientin fast ohne Beschwerden ist. Diese Ruhepause dauert jedoch nur 10 Tage. Dann treten die alten Schmerzen wieder auf und in so hohem Grade, dass man sie nur mit Morphium be-

kämpfen kann, der Leib wird wieder gespannt, auf Druck in der Magengegend und links davon sehr empfindlich, die Temperatur steigt bis 38,2° C. Nach Verlauf von weiteren 10 Tagen ist die Temperatur zur Norm zurückgekehrt, die Beschwerden gehoben, der Leib abgeschwollen. Und so wiederholt sich der Vorgang in denselben Zwischenräumen noch zweimal.

Dieses periodische An- und Abschwellen des Abdomens, das wahrscheinlich als das primäre, die anderen Erscheinungen erst auslösende Moment zu betrachten ist, steht in der Litteratur über Pankreascysten nicht vereinzelt da. Körte hält das „gelegentliche, vorübergehende Schwinden der Geschwülste" für ein auffallendes, bei allen Arten von Pankreascyste vorkommendes Symptom und führt ungefähr 18 Fälle an, in denen dieser Vorgang einen besonders stürmischen Verlauf genommen hatte. So war bei einigen die Cystenwand geplatzt und eine Entleerung des Inhalts in die Bauchhöhle erfolgt. Mit dieser Art des Verschwindens hat der Krankheitsverlauf unseres Falles allerdings nichts gemein, wir müssen ihn vielmehr mit den Berichten vergleichen, die von Halsted, Bull, Karewski, Schmid, Hersche, Stiller u. A. gemacht werden. In ihren Fällen war ein ziemlich rasches Verschwinden und allmähliches Wiedererscheinen des Tumors zu beobachten, das sich mehrmals wiederholte. Nur in dem Fall von Stiller ist die Geschwulst nach dem ersten Mal nicht wieder aufgetreten, die Patientin Jahre hindurch beschwerdefrei geblieben. Der Zusammenhang dieser Cysten mit dem Pankreas ist zwei Mal durch die Section, ein Mal bei der Operation und verschiedentlich durch das characteristische Secret sichergestellt worden. Da nun bei anderen cystischen Tumoren dieser Gegend ein ähnliches Verhalten bisher nicht konstatiert worden ist, so ist man wohl berechtigt, das periodische Schwanken in der

Grösse für ein characteristisches Symptom der Pankreascysten zu halten. Eine sichere Erklärung für dieses Verhalten hat man aber noch nicht gefunden. Sie ist für die Fälle plötzlichen Schwindens unter Collapserscheinungen unschwer, wie bereits gesagt, in dem Platzen der Cystenwand mit Entleerung in die Bauchhöhle zu suchen und auch durch die Section als richtig erkannt worden. Für andere Fälle hat man eine Perforation in den Magen oder Darm feststellen können

Eine Entleerung des Inhalts in den Darmkanal müssen wir auch für unseren Fall annehmen, aber nicht durch Perforation, sondern wohl auf dem Wege der Drüsenausführungsgänge. Es ist zwar bisher nur in vier Fällen ein direkter Zusammenhang des Cystenraumes mit den ductuli pankreatici gefunden worden, in einigen anderen hat man die Kanälchen bis an die Cystenwand verfolgen können. Für die Möglichkeit einer solchen Communikation liegt damit also der unzweifelhafte Beweis vor und in Ermangelung einer besseren Erklärung werden wir daher als Ursache für das periodische Wachsen der Geschwulst derartige anatomische Verhältnisse anzusehen haben. Der Uebergang der Kanälchen in die Cyste wird ein klappenartiges Aussehen mit der Wirkung eines Ventils zeigen, dessen Verschluss erst bei einem gewissen Grad der Spannung durch Zerrung der Seitenränder aufgehoben wird.

Einer solchen Erklärung bedürfen wir auch, um uns den Endausgang in unserem Falle verständlich zu machen. Die anfangs profuse Secretion aus der Fistel, die monatelang anhielt, wurde allmählich geringer und sistierte schliesslich ganz, ohne dass sich die Geschwulst wieder zeigte. Da man nicht, wie in anderen Fällen der Litteratur, eine Abstossung von Epithel nach aussen gesehen hat, so muss man erwarten, dass die Secretmenge an sich nicht geringer

geworden war, dass sie aber ihren Abfluss nicht mehr durch die inzwischen von Granulationen verschlossenen Fisteln nahm, sondern ins Körperinnere, d. h. in den Darm, auf dem Wege der Drüsenausführungsgänge gelangte.

Ergänzend zum Krankheitsbild ist noch hinzuzufügen, dass im Harn bisweilen nur Spuren von Eiweiss, aber niemals Zucker gefunden worden ist. Da man bei allen Erkrankungen des Pankreas auf das etwaige Vorhandensein von Glykosurie achten muss, ist es erklärlich, dass man auch bei den Cysten dieses Organs einen solchen Befund für die Diagnose zu verwerten gesucht hat. Es ist aber nur eine verschwindend kleine Anzahl von Fällen, die mit Zuckerausscheidung verbunden war. In unserem Fall ergab die Harnuntersuchung nichts die Diagnose Förderndes.

Auch die Incision der Cyste (Wilms) vermochte keine Klarheit über das Ausgangsorgan zu verschaffen, wesentlich ist aber, dass die Innenwand der Cyste sich überall glatt anfühlte, also von Gewebsfetzen einer Drüsensubstanz nichts bemerkt wurde. Darnach kann man erwarten, dass das Sekret keine specifischen Eigenschaften haben wird. Die Untersuchung des entleerten Cysteninhalts ergab in der Tat das Vorhandensein von Eiweiss und Leukocyten, aber das Fehlen von Zucker und Fermenten. Auch in dem klaren Fistelsekret ist durch wiederholte Prüfungen weder diastatisches, noch tryptisches Ferment aufzufinden gewesen. Das letztere ist besonders auffallend. Denn dass sich in dem Inhalt der Cyste bei der langen Dauer der Retention die Fermente schliesslich verlieren, ist wohl verständlich, wenn wir bedenken, welchen Veränderungen oft Flüssigkeitsansammlungen im Körper unterliegen. Dass aber auch das frisch entstandene Sekret der Fistel ohne die Merkmale des Pankreassaftes war, fällt hauptsächlich deswegen auf, weil die starke Ab-

sonderung — täglich 100—150 ccm — unmöglich allein von dem Wandepithel geleistet werden konnte, sondern sicherlich — unbeschadet des Befundes bei der Operation — zum Teil aus dem Drüsengewebe stammte. Unter diesen Umständen müsste man also specifische Eigenschaften des Fistelsekrets erwarten, oder beim Fehlen derselben das Vorhandensein einer Pankreascyste für ausgeschlossen halten. Wenn wir nun trotz des negativen Befundes in unserem Falle von diesem Gedanken nicht abgehen, so tun wir das mit dem Hinweis auf Claude-Bernard und Heidenhain. Sie haben gefunden, dass infolge entzündlicher Veränderungen des Drüsengewebes auch das Sekret verändert, d. h. fermentlos werden kann. Diese Beobachtung findet ihre Bestätigung auch in der Litteratur über Pankreascysten. Neben 66 Fällen, in denen die Fermente nachgewiesen wurden, führt Körte eine grosse Anzahl solcher an, die weder in der Cyste, noch im Fistelsekret die Eigenarten des Pankreassaftes zeigten. Und doch ist in diesen Fällen durch Operation oder Section der Nachweis geliefert worden, dass die Cyste vom Pankreas ausging. Es seien hier nur die Fälle von Zukowsky, Salzer, Kootz (seciert von Marchand), Gussenbauer, Heinricius u. A. erwähnt. Wir sehen also, dass nur der positive Befund von Fermenten eine unzweifelhafte Bedeutung für die Diagnose hat. Aber selbst dieser ist, wenn es sich allein um das diastatische Ferment handelt, nicht absolut beweisend für Pankreascyste, da es auch in anderen Cysten, z. B. im Inhalt des Ovarialkystoms (v. Jaksch) gefunden worden ist. So hat also die Untersuchung des Fistelsekrets in unserem Falle zu keinem neuen, die Diagnose stützenden Ergebnis geführt, wenn auch die anderen von Körte als charakteristisch bezeichneten Eigenschaften — schleimige Beschaffenheit, reichlich vorhandenes Eiweiss — vorhanden waren.

Es bliebe nun noch, an die bisherigen Ausführungen die Erörterung der mutmasslichen Art der Pankreascyste anzuschliessen. Wir folgen auch hier wieder der Einteilung, die Körte giebt. Er unterunterscheidet:

1. Die von Virchow beschriebenen Retentionscysten des Ausführungsganges.
2. Proliferationscysten des Pankreasgewebes — Cystadenoma oder auch Ephitelioma cysticum genannt.
3. Retentionscysten, die von den Drüsenläppchen und kleinen Ausführungsgängen durch Abschnürung infolge von chronischer interstitieller Pankreatitis entstehen.
4. Pseudocysten.

Die erste Art der von Virchow beobachteten Retentionscysten hat kein besonderes chirurgisches Interesse, da sie die Grösse einer Faust nie überschreiten. Sie entstehen entweder „durch rosenkranzförmige Ektasie des ganzen ductus Wirsungianus oder dadurch, dass sich dieser an der Ausmündungsstelle verstopft und im ganzen cystisch erweitert". Als Proliferationscysten sind 13 anatomisch untersuchte Fälle aufgefasst worden. Man hat sie als echte Geschwulste zu betrachten, da ihre Wand Cylinderepithel trägt, das an einzelnen Stellen mehrschichtig ist und zu polypösen Wucherungen geführt hat. Diese Art der Pankreascysten zeigt ein langsames Wachstum und verursacht erst bei einer gewissen Grösse wesentliche Beschwerden ohne die sonst so häufigen entzündlichen Begleiterscheinungen. Nach dem Krankheitsbericht unseres Falles und dem Befund einer glatten Cystenwand können wir wohl das Vorhandensein eines echten Cystadenoms ausschliessen.

Die alte Auffassung der Cysten des Pankreas als Retentionscysten, wie sie von Virchow,

v. Rokitansky, Recklinghausen und Senn zuerst ausgesprochen war, hat in der neueren Zeit in etwas modificierter Form wieder sehr an Boden gewonnen. Die Arbeiten von Tilger und Dieckhoff und die experimentellen Studien von Lazarus haben es sehr wahrscheinlich gemacht, dass die Ursache für die Entstehung einer Cyste nicht die Verlegung des ductus Wirsungianus ist, sondern eine chronische interstitielle Pankreatitis. Diese führt zu einer Abschnürung von Drüsenläppchen und Kanälchen und damit zu einer Retention von Sekret. Durch vielfache Versuche ist mit Sicherheit erwiesen, dass durch einfache Stauung des Sekrets niemals Cysten entstehen. Es kommt wohl zu einer Dilatation des Wirsungischen Ganges, die aber keine bedeutende Grösse erreicht. Das Endresultat ist meist eine Degeneration der abgeschnürten Drüsenzellen. Tilger hat als erster die interstitielle Pankreatitis an einem von ihm secierten Fall studiert und ihre ursächliche Bedeutung für die Cysten dieses Organs daran eingehend klar gelegt. Die Folge der durch die Bindegewebswucherung herbeigeführten Abschnürung ist neben der Sekretstauung eine degenerative Metamorphose der Drüsenepithelien, bei der die fermentative Wirkung des Sekrets nach Tilgers Ansicht eine grosse Rolle zu spielen scheint. Die Beobachtungen und Schlüsse Tilgers sind später von Dieckhoff bestätigt worden und bald darauf hat Lazarus durch Versuche am Tier auch den experimentellen Beweis für die Richtigkeit geliefert. Er führte bei Hunden künstliche Sekretstauung herbei und injicierte gleichzeitig Jod, Xylol-Paraffin oder Kochsalzlösung ins Drüsengewebe. Dadurch erhielt er eine interstitielle Bindegewebswucherung, deren Folge eine Retention und erschwerte Resorption des Drüsensekrets war. Diesen Prozess hält auch Lazarus für die wesentliche Ursache der Pankreascysten

Durch Abschnürung des ductus Wirs. tritt seiner Ansicht nach keine bedeutende Erweiterung ein: eine vollständige Sekretsperre könne allerdings durch den Einfluss des Pankreasferments zu einer haemorrhagischen Pankreatitis mit Nekrose der Drüsenzellen führen; daraus entstehen dann aber die weiter oben bereits näher beschriebenen Erweichungscysten, die zusammen mit den Ergüssen in die bursa omentalis zu den Pseudocysten zu rechnen sind und für unseren Fall nicht in Frage kommen.

Für das Auftreten einer interstitiellen Pankreatitis sind wohl verschiedene Ursachen verantwortlich zu machen. Das Nächstliegende wäre ein vom Magen-Darmkanal aufsteigender Katarrh der Drüsengänge, wie man ihn auch für Cholelithiasis, die Lebercirrhose u. a. angenommen hat. Er giebt die Veranlassung zur entzündlichen Wucherung des Bindegewebes und gleichzeitig durch die Schwellung des Epithels zu einer Behinderung des Sekretabflusses. Das gestaute Sekret wirkt aber auch wieder auf das interstitielle Gewebe ein, wie die Experimente von Lazarus zeigen. Er sah nach Umschnürung von Drüsenläppchen eine Entzündung des Bindegewebes und Cystenbildung auftreten und erklärt sich die Erscheinung dadurch, dass das am Abfluss verhinderte Sekret in die Umgebung dringt und hier irritativ wirkt. Auf diese Weise wird in den Anfängen des Prozesses ein circulus vitiosus geschaffen.

Eine Sekretstauung kann natürlich auch unabhängig von dem eben genannten Katarrh auftreten, so hauptsächlich wohl durch anhaltenden Druck aus der Umgebung auf die Drüse. Sie bildet dann eine selbständige zweite Ursache für die interstitielle Pankreatitis.

Eine dritte Ursache glaubt Lazarus im Trauma zu sehen. Bei der grossen Vulnerabilität des Pankreasgewebes und der reichen Gefässversorgung

können selbst geringe Gewalteinwirkungen zu Zerreissungen und kleinen Haemorrhagieen führen. Neben zwei anderen, oben bereits erörterten Arten des Ausganges hat Lazarus auch den gesehen, dass die Gewebsverletzungen und Blutaustritte durch Narbengewebe ersetzt wurden, die bei bestimmtem Sitz zur Stenose der Drüsengänge und zur Sekretstauung führen mussten.

Ziehen wir nun aus diesen Ergebnissen die Nutzanwendnng für unseren Fall, so werden wir, das Vorhandense.n einer Pankreascyste vorausgesetzt, mit grosser Wahrscheinlichkeit eine Retentionscyste infolge interstitieller Pankreatitis im Tilger'schen Sinne vermuten dürfen.

Nachdem in den vorstehenden Erörterungen diejenigen beiden Möglichkeiten, um die sich von Beginn der klinischen Beobachtung an die Entscheidung gedreht hat, eingehend behandelt worden sind, muss auch noch der pathologischen Prozesse gedacht werden, die in mehr untergeordneter Weise für die Differentialdiagnose unseres Falles in Betracht kommen. Zu diesen gehören zunächst die Cysten des Mesenteriums. Ueber ihre Semiotik hat Frentzel einige genauere Untersuchungen mitgeteilt. Besonders charakteristisch ist darnach die Lage des Tumors in der Umbilicalgegend, seine ausserordentliche Beweglichkeit, sein plötzliches Auftreten und ruckweises Wachsen, das von Schmerzanfällen begleitet ist. Fügen wir noch hinzu, dass der Verlauf stets fieberfrei war, der Tumor durch eine Zone tympanitischen Schalls sich von der Leber abgrenzte und die Secretion aus der operativ angelegten Fistel nur eine ganz geringe war, so haben wir ein Krankheitsbild vor uns, das von dem unseres Falles grundverschieden ist. Wir können also ohne weiteres eine Mesenterialcyste ausschliessen. Das Gleiche gilt für eine etwa in Frage kommende

Cyste des Omentum majus. Diese Tumoren machen die gleichen Erscheinungen wie die Mesenterialcysten und sind, wie Narath und Mikulicz (Handbuch der praktischen Chirurgie) zugeben, klinisch von einander nicht zu unterscheiden.

Für die Differentialdiagnose kommen weiter in Frage die Cysten des retroperitonealen Gewebes ausser der Pankreascyste. Narath beschreibt einen Fall, bei dem im linken Hypochondrium ein kleiner Tumor unter Schmerzen bei körperlichen Bewegungen auftrat. Später überschritt die Geschwulst die Mittellinie und reichte bis unter den Nabel. Die Dämpfung ging in die der Leber und der Milz über. Der Inhalt war milchig-trüb, wonach die Diagnose auf Chyluscyste lautete. Dies und die Entwicklung der Geschwulst sprechen gegen eine Analogie mit unserem Fall, während der objektive klinische Befund viel Aehnlichkeit hat. Wir finden aber noch andere derartige Fälle in der Litteratur, die mehr Uebereinstimmung zeigen. Zu ihnen gehört zunächst ein Fall von Przewoski. Es handelt sich um einen 70jährigen Mann mit einer Cyste in der rechten Bauchhälfte, die von der Leber bis zum Becken und über die Wirbelsäule reichte. Der Inhalt war serös, völlig durchsichtig, leicht gelblich gefärbt. Sein specifisches Gewicht betrug 1005, Eiweiss fand man 2,5 g auf 1 Liter, ausserdem einzelne weisse Blutkörperchen und Fetttröpfchen. Przewoski hält diesen und noch zwei analoge Fälle kleinerer Geschwülste für retroperitoneale seröse Cysten, die aus den Wolff- bezw. Müllerschen Gängen entstanden sind. Weitere Fälle dieser Art haben Obalinski und Pawlik mitgeteilt. Besonders die von letzterem berichtete Krankengeschichte ist für unseren Zweck von grossem Interesse. Eine 43jährige Frau hatte in den letzten zwei Jahren an häufigen Leibschmerzen, starker Obstipation gelitten und in jüngster Zeit sehr an Körpergewicht verloren,

Eine Auftreibung des oberen Bauches war ihr erst vor kurzem aufgefallen. Die Untersuchung ergab, dass das Abdomen besonders in der Magengrube und an der ganzen linken Seite bis in die Leistengegend aufgetrieben war. Der Tumor reichte bis in die untere Thoraxapertur und wölbte die linke Lumbalgegend vor. Der Inhalt war serös. Nach der Incision secernierte die Fistel noch 30 Tage in geringem Grade. Dieses Krankheitsbild ist dem unseres Falles verblüffend ähnlich, selbst bis auf die Anamnese. Achten wir nun aber auf die Zusammenstellung der charakteristischen Symptome, wie sie Köberle im Jahre 1875 vor der Strassburger medicinischen Gesellschaft bereits gegeben hat und wie sie Obalinski aus seinem eigenen und den eben erwähnten Fällen abgeleitet hat, so finden wir das Hauptgewicht darauf gelegt, dass „die von den Cysten heimgesuchten Personen gewöhnlich gut genährt sind, sogar wenn die Cyste eine bedeutende Grösse erreichen sollte“ (Köberle) und dass „diese Tumoren sehr lange Zeit zur Entwicklung gebrauchen, darum selten eine enorme Grösse erreichen“ (Obalinski). Dazu kommt noch, dass eine längere Secretion stärkeren Grades aus der Fistel niemals beobachtet worden ist. Diesen drei sehr wesentlichen Forderungen entspricht weder der hochgradige Kräfteverfall unserer Patientin, noch die relativ kurze Zeit, in der sich die Cyste zu ihrer stattlichen Grösse entwickelt hat, noch die anhaltende reichliche Fistelsekretion.

Bei der Erwähnung der retroperitonealen Cysten möchte ich noch der ausserordentlich seltenen Art gedenken, deren Grundlage versprengtes Lungengewebe bildet. Bisher existieren nur drei sicher beobachtete Fälle. Den ersten von Dubler gesehenen hat Vogel mit seinem eigenen veröffentlicht, der dritte stammt aus dem Königsberger pathol.-anatom. Institut und ist von Robsmann beschrieben. Die

Lage der Cyste in der Nierengegend links von der Wirbelsäule führt zu einem unserem Falle sehr ähnlichen Bilde. Die geringe Grösse des Tumors aber, der klinisch nicht erkannt war, die typisches Lungengewebe enthaltende Cystenwand und nicht zuletzt der ausgesprochen schleimige Inhalt lassen einen näheren Vergleich mit unserer Cyste nicht aufkommen.

Schliesslich muss man bei abdominellen Cysten stets auch an Hydronephrose und bei Frauen an Ovarialkystom denken. Die erstere hat gewöhnlich eine Wachstumsrichtung, die schräger nach dem Becken verläuft, sodass das Quercolon oberhalb der Cyste zu liegen kommt. Ausserdem findet man beim Betasten der inneren Cystenwand stets Reste der Niere; in unserem Falle konnte die erhaltene Niere nachgewiesen werden. Ein Ovarialkystom ist nach der Art der Entwickelung und dem Ergebnis der internen Untersuchung ohne weiteres auszuschliessen.

Damit ist die Differentialdiagnose dieses Falles von Geschwulst der Oberbauchgegend erschöpft. Unterziehen wir nun noch einmal das Gesamtbild einer kritischen Erwägung, so kommen wir zu dem schon angedeuteten Ergebnis, dass die meisten Symptome für eine Cyste des Pankreas sprechen, vielleicht entstanden aus einer chronischen interstitiellen Pankreatitis. Es seien hier nochmals die Momente im Zusammenhang hingestellt, die diese Diagnose begründen:

1. Die bereits lange vor Auftreten des Tumors bestehenden Leibschmerzen, die stets einen kolikartigen Character hatten.

2. Der anfangs in der rechten Oberbauchgegend sitzende Schmerz, ein Zeichen, das gegen Milzcyste spricht.

3. Das periodische An- und Abschwellen des Tumors.

4. Die enorme Secretion aus der Fistel, die nur von Drüsengewebe geleistet werden konnte, ein Zeichen, das gegen einfach seröse Cysten der Milz oder des retroperitonealen Gewebes spricht.

Am Schluss der Arbeit bleibt mir noch die angenehme Pflicht, Herrn Geh. Med.-Rat Professor Dr. Trendelenburg in Leipzig für die gütige Ueberlassung des Falles und Herrn Professor Dr. Wilms ebendort für die jederzeit freundlich gewährte Unterstützung meinen verbindlichsten Dank zu sagen.

# Litteratur

## über Milzcysten:


Beneke, Ueber die Entstehung der Milzcysten, XIIIe congrès intern. de méd. Paris 1900.

Credé, Ueber die Exstirpation der kranken Milz am Menschen, Archiv für klin Chir. Bd. 28 pg. 401.

Heinricius, Ueber die Cysten der Milz und über ihre Behandlung, ibidem Bd. 72, pg. 138.

Laspeyres, Referat über Exstirpation der Milz im Centralbl. für die Grenzgebiete. 1904.

Litten, Cysten der Milz, Nothnagels Handbuch der spec. Path. u. Ther. Bd. VIII. 3. pg. 182.

Monnier, Zur Casuistik der Milzcysten, Beiträge zur klin. Chir. Bd. 41, pg. 181.

Ramdohr, Ueber Milzcysten und ihre Beziehungen zu Rupturen der Milzkapsel, Virchows Archiv Bd. 164, pg. 32.

Reimann, Ueber Milzcysten, In.-Diss. Leipzig. 1901.

Renggli, Ueber Milzcysten, In.-Diss. Zürich .1894.

Schmidt, über Milzcysten und Milzgewebshernien, Virchows Archiv Bd. 164, pg. 50.


## über Pankreascysten:


Heinricius, Ueber die Cysten und Pseudocysten des Pankreas, Archiv für klin. Chir. Bd. 54, pg. 389.

Körte, Die chirurgischen Krankheiten und die Verletzungen des Pankreas, Deutsche Chirurgie Lief. 54 d. 1898.

Küster, Beitrag zur pathologischen Anatomie der Pankreascysten, Deutsche Zeitschrift für Chirurgie Bd. 72. pg. 117.

Lazarus, Zur Pathogenese der Pankreascysten, Zeitschrift für Heilkunde Bd. 22 Heft 6.

Derselbe, Beitrag zur Pathologie und Therapie der Pankreaserkrankungen mit besonderer Berücksichtigung der Cysten nnd Steine, Zeitschrift für klin. Med. Bd. 51, 1—6 u. 52, 1—4.

Lissner, Ein Beitrag zur Lehre der Pankreascysten, In.-Diss. Leipzig. 1902.

Münzer, Pankreas-Cysten, Referat im Centralblatt für die Grenzgebiete. 1903. pg. 490 u. f.

Oser, Erkrankungen des Pankreas, Nothnagels Handbuch der spec. Path. u. Ther. Bd. 18. I. Teil.

Tilger, Beitrag zur pathologischen Anatomie und Aetiologie der Pankreascysten, Virchows Archiv Bd. 137 pg. 348.

Witzel, Beiträge zur Chirurgie der Bauchorgane aus der Klinik von Trendelenburg - Bonn, Deutsche Ztschr. f. Chir. Bd. 24, pg. 353.

## über Mesenterialcysten:

Frentzel, Zur Semiotik und Therapie mesenterialer Cysten, Deutsche Zeitschr. f. Chir. Bd. 33, pg. 129.

Hahn, Berliner klin. Wochenschrift 1887, pg. 408.

## über retroperitoneale Cysten:

Handbuch der prakt. Chirurgie Bd. IV. pg. 92.

Narath, Ueber retroperitoneale Lymphcysten, Langenbecks Archiv f. klin. Chir. Bd. 50, pg. 763.

Obalinski, Ueber seröse retroperitoneale Cysten, Wiener klin. Wochenschrift 1891, No. 39, pg. 719.

Pawlik, Casuistischer Beitrag zur Diagnose und Therapie der Geschwülste der Nierengegend, Langenb. Archiv Bd. 53, pg. 571.

Robsmann, Ueber retroperitoneale Cysten der Bauchhöhle, In.-Diss. Königsberg 1904.

Vogel, Zwei Fälle von abdominalem Lungengewebe, Virchows Archiv Bd. 155.

# Lebenslauf

Ich, Johannes Fritz Kurt Engelbrecht, bin geboren am 14. Dezember 1880 in Bartenstein Ostpr. als Sohn des Brauerei- und Gutsbesitzers Otto Engelbrecht ebendort. Ostern 1890 trat ich in das Königliche Gymnasium meiner Vaterstadt ein, woselbst ich am 4. März 1899 die Reifeprüfung ablegte. Ich studierte in den ersten drei Semestern Mathematik und Naturwissenschaften, im Sommer 1899 in Freiburg i. Br., im Winter 1899/1900 und im Sommer 1900 in Leipzig. Hier begann ich im W. S. 1900/01 Medizin zu studieren, bestand am 21. Februar 1902 die ärztliche Vorprüfung, ging im S. S. 1902 nach Jena, im W. S. 1902/03 nach Königsberg i. Pr. und im S. S. 1903 wieder nach Leipzig zurück, wo ich am 27. Februar 1905 die ärztliche Prüfung bestand. Am 1. April 1905 trat ich als Praktikant in die medizinische Universitätsklinik zu Leipzig ein, verblieb dort bis zum 31. Juli 1905 und bin seit dem 1. August d. J. in derselben Eigenschaft am Königlichen pathologisch-anatomischen Institut zu Königsberg i. Pr. beschäftigt.